



О. В. Швець¹, О. О. Бондаренко², О. М. Агібалов³,
Н. І. Корольова³, Н. В. Беляєва^{4,5}, О. О. Ксенчин⁶

¹ Клініка «Медіком», Київ

² Львівський національний медичний університет
імені Данила Галицького, Львів

³ Багатопрофільна лікарня ТОВ «Вітацентр», Запоріжжя

⁴ Донецький національний медичний університет, Лиман

⁵ МЦ «Медікап», Одеса

⁶ Вінницький національний медичний університет імені М. І. Пирогова

Результати мультицентрового дослідження ефективності ерадикації *Helicobacter pylori*, проведеної згідно з рекомендаціями Маастрихтського консенсусу V

Мета — дослідити безпечність та ефективність 2-тижневої квадротерапії із застосуванням високих доз пантопразолу, вісмуту субцитрату, кларитроміцину та амоксициліну з одночасною ад'ювантною синбіотичною терапією (*Saccharomyces boulardii*, *Lactobacillus rhamnosus*, пребіотик інулін) щодо ерадикації *Helicobacter pylori*.

Матеріали та методи. У п'яти центрах обстежено та проліковано 30 пацієнтів віком від 18 до 65 років з *H. pylori*-асоційованими захворюваннями (функціональною диспепсією, хронічним антральним гастритом та пептичною виразкою дванадцятипалої кишки). Наявність інфекції встановлювали за допомогою швидкого уреазного тесту, ¹³C-сечовинного дихального тесту, імуноферментного аналізу із визначенням антитіл IgG до *H. pylori*. Ефективність ерадикації інфекції оцінювали через 4 тиж після закінчення лікування за допомогою ¹³C-сечовинного дихального тесту або визначення фекального антигену *H. pylori*.

Результати. Повністю протокол лікування виконали 29 пацієнтів. Ерадикації інфекції *H. pylori* досягнуто у 96,5 % пацієнтів, які виконали протокол лікування. В 11 (36,6 %) пацієнтів спостерігали легкі та нетривалі побічні ефекти терапії, найчастіше — діарею, нудоту та забарвлення фекалій у чорний колір. Чотири (13 %) пацієнти повідомили про появу двох побічних ефектів. В одному випадку лікування було припинено внаслідок побічної дії препаратів — вираженої нудоти на 10-ту добу лікування.

Висновки. Досліджена схема антигелікобактерної квадротерапії із застосуванням високих доз пантопразолу («Улсепан»), вісмуту субцитрату, кларитроміцину та амоксициліну разом з ад'ювантною терапією синбіотиком «Опсифера» забезпечило ерадикацію інфекції *H. pylori* у 96,5 % пацієнтів.

Ключові слова: *Helicobacter pylori*, антигелікобактерна терапія, ерадикація, інгібітори протонної помпи, ад'ювантна терапія.

Лікування пацієнтів з *Helicobacter pylori*-асоційованими захворюваннями є актуальною клінічною проблемою. Незважаючи на зменшення загальної кількості хворих, кожний випадок потребує ретельного пошуку оптимального варіанта лікування.

Головним викликом, який впливає на ефективність лікування та потребує вирішення, є зростання резистентності бактерій до більшості антибактеріальних препаратів.

У Маастрихтському консенсусі V зазначено, що «є кілька пояснень зменшення ефективності стандартної потрійної терапії: комплаєнс, висока кислотність шлункового вмісту, високий ступінь бактеріальної колонізації та особливості штамів *H. pylori*, але головна причина — це резистентність *H. pylori* до кларитроміцину» [9].

В Україні не проведено національних досліджень щодо резистентності *H. pylori* до кларитроміцину, метронідазолу та левофлоксацину. Практично недоступні методи визначення чутливості до основних антибактеріальних препаратів за потреби призначення антигелікобактер-

ної терапії (АГТ). За таких умов важливого значення набуває ретельний збір анамнезу для уникнення повторного призначення макролідів, фторхінолонів та нітроїмідазолів. Для подолання ймовірної резистентності до антибіотиків слід призначати 2-тижневі курси АГТ з використанням високих доз інгібіторів протонної помпи [9].

При ерадикації *H. pylori* інфекції намагаються отримати такі ефекти [2]:

- припинення прогресування пошкодження слизової оболонки, зменшення ризику появи неопластичних змін;
- ліквідація запалення слизової оболонки;
- стабілізація або поліпшення функціонального стану слизової оболонки шлунка;
- відновлення нормальної регуляції шлункової секреції;
- виліковування *H. pylori*-асоційованих пептичних виразок;
- запобігання ускладненням, спричиненим прийомом нестероїдних протизапальних засобів (НПЗЗ), та появи *H. pylori*-асоційованим пептичним виразкам.

Триває дискусія щодо показань до проведення тестів на наявність *H. pylori*. Якщо хронічний гастрит, пептична виразка, МАЛТ-лімфома, аденокарцинома шлунка є безсумнівними показаннями, то при недослідженій диспепсії, тривалому прийомі НПЗЗ, залізодефіцитній анемії, тромбоцитопенії та низці інших станів доказів ефективності АГТ недостатньо [8, 11].

Найрадикальнішу думку щодо показань до призначення ерадикації *H. pylori* висловили минулого року автори Г'юстонського консенсусу. Запропоновано призначати АХТ у всіх випадках наявності активної інфекції [3]. Хоча такий підхід не обґрунтовано, але пропонувати ерадикацію та обговорювати потенційні користь і ризик доцільно з усіма інфікованими пацієнтами.

З огляду на дані національних та міжнародних досліджень щодо негативної динаміки ефективності АГТ протягом останніх 10–15 років [4–6] проведено мультицентрове дослідження для вивчення ефективності та безпечності гібридної 2-тижневої квадротерапії із додаванням ад'ювантної терапії з використанням синбіотики.

Мета — дослідити безпечність і ефективність 2-тижневої терапії із застосуванням застосуванням четвертих доз ІПП (пантопразол, «Улсепан»), вісмуту субцитрату, кларитроміцину та амоксициліну з одночасною ад'ювантною терапією синбіотиком «Опедера» щодо ерадикації *Helicobacter pylori*.

Матеріали та методи

У відкрите мультицентрове дослідження було залучено 30 пацієнтів з п'яти міст України (Київ, Одеса, Львів, Вінниця та Запоріжжя). Клінічний діагноз *H. pylori*-асоційованих захворювань установлювали на підставі клінічних даних та результатів інструментальних і лабораторних досліджень.

Позитивний *H. pylori*-статус було підтверджено одним із методів: швидким уреазним тестом, гістологічним дослідженням біоптатів слизової оболонки шлунка, ¹³С-сечовинним дихальним тестом, визначенням фекального антигену *H. pylori*, серологічним визначенням антитіл до *H. pylori* класу IgG.

Критерії залучення

- **Клінічний діагноз:** функціональна диспепсія, хронічний гастрит, пептична виразка шлунка або дванадцятипалої кишки.

- Позитивний *H. pylori*-статус, підтверджений результатами: швидкого уреазного тесту, гістологічного дослідження біоптатів слизової оболонки шлунка, ¹³С-сечовинного дихального тесту, визначення фекального антигену *H. pylori*, серологічного визначення антитіл до *H. pylori* класу IgG.

- Вік: 18–65 років.

Критерії вилучення

- Алергія на препарати, які входять до складу схеми антигелікобактерної терапії.

- Прийом препаратів із групи макролідів в анамнезі.

- Попередні невдалі спроби ерадикації *H. pylori* з використанням кларитроміцину.

- Вагітність і годування грудьми.

Усім пацієнтам упродовж 14 днів призначали 4-компонентну терапію, яка передбачала прийом ІПП (пантопразол, «Улсепан» компанії World Medicine), вісмуту субцитрату та двох антибіотиків — амоксициліну і кларитроміцину. Одночасно учасники дослідження приймали синбіотик «Опедера» (компанія World Medicine) як ад'ювантну терапію (рисунок).

Контроль ефективності ерадикації *H. pylori* проводили не раніше ніж через 4 тиж після закінчення курсу АГТ одним з двох способів: ¹³С-сечовинним дихальним тестом або визначенням фекального антигену *H. pylori*.

Безпечність схеми АГТ оцінювали шляхом спілкування з пацієнтами електронною поштою або за телефоном із реєстрацією відсутності/наявності побічних ефектів після початку лікування (7-ма доба), по його закінченні (14-та доба) та під час контролю ефективності ерадикації (після 42-ї доби).

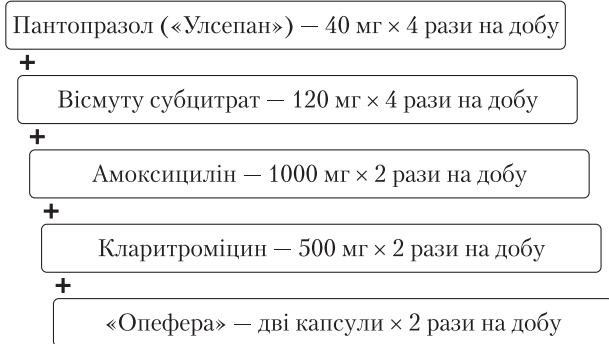


Рисунок. Дози та режим прийому препаратів антигелікобактерної терапії

Результати

Середній вік учасників дослідження становив 41,4 року. Чоловіків було 13 (43,3%), жінок — 17 (57,7%).

Повністю програму лікування виконали 29 (97%) пацієнтів. Одна пацієнтка самостійно припинила лікування на 11-ту добу прийому препаратів через нудоту.

Клінічні діагнози у дослідженій групі пацієнтів розподілились порівну: по 10 хворих із функціональною диспепсією, хронічним антральним гастритом та пептичною виразкою дванадцятипалої кишки. *H. pylori*-статус переважно встановлювали за допомогою імуноферментного дослідження із визначенням антитіл класу IgG (43% пацієнтів). У 40% учасників інфекцію виявлено під час ендоскопічного дослідження із проведенням швидкого уреазного тесту, в решти — за результатами ¹³C-сечовинного дихального тесту

Ерадикації інфекції *H. pylori* було досягнуто в 28 із 29 пацієнтів, які повністю виконали протокол дослідження, тобто ефективність застосованої схеми АГТ становила 96,5%. Із 30 учасників, залучених у дослідження, ерадикацію *H. pylori* підтверджено у 29 осіб (96,6%). У пацієнтки, яка припинила прийом препаратів на 11 добу лікування також було підтверджено ерадикацію інфекції *H. pylori*.

Контроль ефективності АГТ проведено у 53% випадків за допомогою ¹³C-сечовинного дихального тесту, у решти пацієнтів — із визначенням фекального антигену *H. pylori*.

Про побічні ефекти, легкі за винятком одного випадку, під час АГТ повідомили 11 (36,6%) пацієнтів, 4 (13%) з них відзначили появу двох побічних ефектів (табл. 1).

Обговорення

Загалом досліджені схема та режим АГТ продемонстрували відмінний результат щодо ефек-

тивності ерадикації із задовільною переносністю.

Ефективність схем АГТ оцінювали за критеріями, наведеними у табл. 2.

Висока ефективність дослідженої схеми ерадикаційної терапії, ймовірно, пов'язана із застосуванням високих доз пантопризолу («Улсепан») — 40 мг 4 рази на добу, що забезпечувало постійну нейтрально-лужну реакцію шлункового вмісту (рН 6–8). При таких значеннях рН бактерії *H. pylori* перебувають у фазі реплікації та є найбільш вразливими до дії антибактеріальних препаратів [10].

Двотижнева тривалість АГТ відповідно до рекомендацій останніх консенсусів забезпечує подолання резистентності до макролідів, фторхінолонів та нітроїмідазолів у більшості випадків [9, 12].

У низці досліджень, проведених останніми роками зокрема в Україні, продемонстровано збільшення ефективності стандартної потрійної АГТ при додаванні вісмуту субцитрату [1]. Результати цього дослідження підтверджують раціональність такого варіанта гібридної квадротерапії для досягнення оптимального результату ерадикації *H. pylori*.

Застосування пробіотиків та синбіотиків як ад'ювантної терапії може сприяти ерадикації *H. pylori* завдяки продукції антимікробних аген-

Таблиця 1. Зареєстровані побічні ефекти антигелікобактерної терапії

Побічний ефект	Кількість випадків
Діарея	5 (16,7%)
Нудота	3 (10,0%)
Забарвлення фекалій у чорний колір	3 (10,0%)
Гіркота у роті	2 (6,7%)
Абдомінальний біль	1 (3,3%)
Метеоризм	1 (3,3%)

Таблиця 2. Критерії ефективності схем антигелікобактерної терапії

Ефективність	Підтверджена ерадикація <i>H. pylori</i> , %
Відмінна	> 95
Хороша	90–95
Прийнятна	85–90
Низька	< 85

тів, здатних пригнічувати бактеріальну колонізацію та запобігати виживанню *H. pylori* на тлі АГТ [9]. Крім того, застосування такої ад'ювантної терапії зменшує частоту побічних ефектів антибактеріальної терапії. У метааналізах виявлено позитивні результати при застосуванні *Saccharomyces boulardii* та деяких штамів *Bifidobacterium* і *Lactobacillus* [7, 13].

У цьому дослідженні як ад'ювантну терапію застосовували синбіотик «Опедера» (живі ліофілізовані бактерії — $1,94 \cdot 10^9$ КУО, *Lactobacillus rhamnosus* — $0,5 \cdot 10^9$ КУО, *Lactobacillus plantarum* — $0,2 \cdot 10^9$ КУО, *Streptococcus thermophilus* — $0,5 \cdot 10^9$ КУО, *Lactobacillus acidophilus* — $0,5 \cdot 10^9$ КУО, *Bifidobacterium spp.* (*Bifidobacterium bifidum*, *Bifidobacterium longum*, *Bifidobacterium infantis*) — $0,24 \cdot 10^9$ КУО); — *Saccharomyces boulardii* — 65 мг; сухий екстракт квіток ромашки аптечної (*Matricaria chamomilla L.*) — 50 мг; інулін — 200 мг). Важливо при АГТ, що до його складу входить два пробіотичних штами — *S. boulardii* та *L. rhamnosus*, а також пребіотик інулін. *S. boulardii* здійснює антиоксидантну та бактеріостатичну дію, сприяє відновленню після кишкових інфекцій та запобігає колонізації слизової оболонки патогенами, стійкими до дії антибактеріальних препаратів. *L. rhamnosus* конкурує

з патогенними та умовно-патогенними мікроорганізмами завдяки антиангезивним властивостям, сприяє росту коменсальної мікробіоти, бере участь у перетравленні та абсорбції основних нутрієнтів, синтезі вітамінів та утворенні молочної кислоти. Інулін сприяє розмноженню та росту коменсальної мікробіоти, бере участь у синтезі коротколанцюгових жирних кислот.

Використання синбіотика «Опедера» протягом 14 днів разом з АГТ допомогло забезпечити високу ефективність ерадикації та зменшити частоту, вираженість і тривалість побічної дії антибактеріальних препаратів.

Висновки

Результати мультицентрового дослідження ефективності ерадикації *Helicobacter pylori* відповідно до рекомендації Маастрихтського консенсусу V продемонстрували високу ефективність застосованої схеми антигелікобактерної терапії. Гібридна терапія з використанням четверних доз пантопразолу («Улсепан»), вісмуту субцитрату, амоксициліну та кларитроміцину в комбінації з ад'ювантною терапією синбіотиком («Опедера») забезпечила досягнення ерадикації *Helicobacter pylori* у 96,5% пролікованих пацієнтів.

Статтю опубліковано за підтримки компанії World Medicine.

Участь авторів: концепція і дизайн дослідження, написання тексту, редагування — О. Ш.; збір та обробка матеріалу — О. Ш., О. Б., О. А., Н. К., Н. Б., О. К.

Список літератури

1. Фадеєнко Г.Д., Нікіфорова Я.В., Черелюк Н.І. Як проводять антигелікобактерну терапію в Україні (за даними аналізу Українського реєстру «Hp-EuReg — UKRAINE») // Сучасна гастроентерол. — 2018. — № 5. — С. 37—43.
2. Ansari S., Yamaoka Y. Current understanding and management of *Helicobacter pylori* infection: an updated appraisal // F1000Res. — 2018. — Vol. 7. — F1000 Faculty Rev-721.
3. El-Serag Hashem B. et al. Houston Consensus Conference on Testing for *Helicobacter pylori* Infection in the United States // Clin. Gastroenterol. Hepatol. — 2018. — Vol. 16, N 7. — P. 992—1002.
4. Gatta L., Vakil N., Vaira D., Scarpignato C. Global eradication rates for *Helicobacter pylori* infection: systematic review and meta-analysis of sequential therapy // BMJ. — 2013. — Vol. 347. — f4587.
5. Kim S.E., Park M.I., Park S.J. et al. Trends in *Helicobacter pylori* eradication rates by first-line triple therapy and related factors in eradication therapy // Korean J. Intern. Med. — 2015. — Vol. 30(6). — P. 801—807.
6. Li B.Z., Threapleton D.E., Wang J.Y. et al. Comparative effectiveness and tolerance of treatments for *Helicobacter pylori*: systematic review and network meta-analysis // BMJ. — 2015. — Vol. 351. — h4052.
7. Lv Z., Wang B., Zhou X. et al. Efficacy and safety of probiotics as adjuvant agents for *Helicobacter pylori* infection: a meta-analysis // Exp. Ther. Med. — 2015. — N 9. — P. 707—716.
8. Malfertheiner P., Megraud F., O'Morain C.A. et al. Management of *Helicobacter pylori* infection—the Maastricht IV/ Florence Consensus Report // Gut. — 2012. — Vol. 61. — P. 646.
9. Malfertheiner P., Megraud F., O'Morain C.A. on behalf of the European *Helicobacter* and Microbiota Study Group and Consensus panel et al. Management of *Helicobacter pylori* infection — the Maastricht V/Florence Consensus Report // Gut. — 2017. — Vol. 66. — P. 6—30.
10. McNicholl A., Molina-Infante J., Bermejo F. et al. Non-bismuth quadruple concomitant therapies in the eradication of *Helicobacter pylori*: standard vs. optimized (14 days, high-dose PPI) regimens in clinical practice // Helicobacter. — 2014. — Vol. 19. — P. 11.
11. Moayyedi P.M., Lacy B.E., Andrews C.N. et al. ACG and CAG Clinical Guideline: Management of Dyspepsia // Am. J. Gastroenterol. — 2017. — Vol. 112. — P. 988.
12. Sugano K., Tack J., Kuipers E.J. et al. Kyoto global consensus report on *Helicobacter pylori* gastritis // Gut. — 2015. — Vol. 64. — P. 1353—1367.
13. Zhu R., Chen K., Zheng Y.-Y. et al. Meta-analysis of the efficacy of probiotics in *Helicobacter pylori* eradication therapy // World J. Gastroenterol. — 2014. — Vol. 20. — P. 18013—18021.

О. В. Швець¹, О. А. Бондаренко², А. Н. Агибалов³,
Н. И. Королева³, Н. В. Беляева^{4,5}, О. О. Ксенчин⁶

¹ Клиника «Медиком», Киев

² Львовский национальный медицинский университет имени Данила Галицкого, Львов

³ Многопрофильная больница ООО «Витацентр», Запорожье

⁴ Донецкий национальный медицинский университет, Лиман

⁵ МЦ «Медикап», Одесса

⁶ Винницкий национальный медицинский университет имени Н. И. Пирогова

Результаты мультицентрового исследования эффективности эрадикации *Helicobacter pylori*, проведенной в соответствии с рекомендациями Маастрихтского консенсуса V

Цель — исследовать безопасность и эффективность 2-недельной квадротерапии с применением высоких доз пантопразола, висмута субцитрата, кларитромицина и амоксициллина с одновременной адьювантной симбиотической терапией (*Saccharomyces boulardii*, *Lactobacillus rhamnosus*, пребиотик инулин) относительно эрадикации *Helicobacter pylori*.

Материалы и методы. В пяти центрах обследовано и пролечено 30 пациентов в возрасте от 18 до 65 лет с *H. pylori*-ассоциированными заболеваниями (функциональной диспепсией, хроническим антральным гастритом и пептической язвой двенадцатиперстной кишки). Наличие инфекции устанавливали с помощью быстрого уреазного теста, ¹³C-мочевинного дыхательного теста, иммуноферментного анализа с определением антител IgG к *H. pylori*. Эффективность эрадикации инфекции оценивали через 4 нед после окончания лечения с помощью ¹³C-мочевинного дыхательного теста или определения фекального антигена *H. pylori*.

Результаты. Полностью протокол лечения выполнили 29 пациентов. Эрадикация инфекции *H. pylori* достигнута у 96,5 % пациентов, которые выполнили протокол лечения. У 11 (36,6 %) пациентов наблюдали легкие проходящие побочные эффекты терапии, чаще всего — диарею, тошноту и окрашивание кала в черный цвет. Четыре (13 %) пациента сообщили о появлении двух побочных эффектов. В одном случае лечение было прекращено вследствие побочного действия лекарств — выраженной тошноты на 10-е сутки лечения.

Выводы. Исследованная схема антихеликобактерной квадротерапии с использованием высоких доз пантопразола («Улсепан»), висмута субцитрата, кларитромицина и амоксициллина вместе с адьювантной терапией симбиотиком «Опифера» обеспечила эрадикацию инфекции *H. pylori* у 96,5 % пациентов.

Ключевые слова: *Helicobacter pylori*, антихеликобактерная терапия, эрадикация, ингибиторы протонной помпы, адьювантная терапия.

O. V. Shvets 1, O. O. Bondarenko 2, O. M. Agibalov 3,
N. I. Korolyova 3, N. V. Belyayeva 4, 5, O. O. Ksenchin 6

¹ *Medicom Clinic, Kyiv*

² *Danylo Halytskyi Lviv National Medical University*

³ *Multidisciplinary Hospital Vitacenter Ltd., Zaporizhzhia*

⁴ *Donetsk National Medical University, Lyman*

⁵ *MC Medicap, Odesa*

⁶ *National Pirogov Memorial Medical University, Vinnytsya*

The results of multicenter study of efficacy of *Helicobacter pylori* eradication therapy, conducted according to the recommendations of Maastricht V Consensus Report

Objective — to study efficacy and safety of two weeks quadruple therapy with high doses of pantoprazole, bismuth subcitrate, clarithromycin, amoxicillin with concomitant adjuvant symbiotic therapy (*Saccharomyces boulardii*, *Lactobacillus rhamnosus*, prebiotic inulin) in the eradication therapy for *Helicobacter pylori*.

Materials and methods. In five centers, thirty patients aged 18—65 years with *Helicobacter pylori*-associated diseases (functional dyspepsia, chronic antral gastritis and peptic duodenal ulcers) were diagnosed and treated. The *Helicobacter pylori* status was confirmed by rapid urease test, ¹³C-Urea breath test, enzyme immunoassay with detection of IgG antibodies for *Helicobacter pylori*. Efficacy of eradication evaluated after four weeks of treatment's termination with ¹³C-Urea breath test of Stool Antigen *Helicobacter pylori* test.

Results. Twenty-nine patients completed the treatment protocol in full. *H.pylori* infection eradication was confirmed in 96.5% of patients, compliant with the protocol. The mild transitory side effects of therapy were reported in 11 patients (36.6%), mostly often diarrhea, nausea and black coloring of the feces. Four patients (13%) reported about appearance of two side effects. The treatment was preliminary terminated in one case because of side effect due to severe nausea on the tenth day of treatment.

Conclusions. The studied regimen of quadruple eradication therapy for *Helicobacter pylori* infection with high doses of pantoprazole, bismuth subcitrate, clarithromycin and amoxicillin with adjuvant treatment by symbiotic *Operepha* provided eradication of *Helicobacter pylori* infection in 96.5% of patients.

Key words: *Helicobacter pylori*, eradication therapy, proton pump inhibitors, adjuvant therapy.

Контактна інформація

Швець Олег Віталійович, к. мед. н., доцент, голова ВГО «Асоціація дієтологів України»
E-mail: hyprocrat@gmail.com

Стаття надійшла до редакції 28 січня 2019 р.