

Современный взгляд на проблему железодефицитных состояний у девочек в пубертатный период

Е.В. Кучер

Национальная медицинская академия последипломного образования имени П.Л. Шупика, г. Киев

Железодефицитные состояния являются одной из актуальных проблем подросткового возраста. В генезе дефицита железа принимает участие ряд факторов, свойственных пубертатному периоду: ускоренные темпы развития, становление овариально-менструального цикла, эндокринные и метаболические дисфункции. Длительный дефицит приводит к снижению эффективности эритропоэза, нарушению дифференцировки эритроидных клеток, снижению гемоглобинообразования. В случае нерешенной проблемы у девочек в подростковом возрасте дефицит железа в репродуктивный период может оказывать неблагоприятное влияние на течение гестационного процесса, родов, состояния плода и новорожденного у будущей мамы. Актуальным является комплексный подход к лечению и профилактике железодефицитных состояний у девочек-подростков, использование железосодержащих препаратов, обогащенных витаминами и микроэлементами.

Цель исследования: изучение эффективности коррекции железодефицитной анемии (ЖДА) у девочек-подростков препаратом Ферсинол-3, представляющим уникальный терапевтический комплекс железа сульфата, цинка сульфата, витаминов группы В₁, В₂, В₆, В₉, С и РР.

Материалы и методы. Под амбулаторным наблюдением находились 62 пациентки в возрасте 12–17 лет с диагнозом ЖДА (основная группа). Диагноз устанавливали на основании результатов клинических (наличие анемических и сидеропенических синдромов) и лабораторных методов исследования. В контрольную группу вошли 30 девочек-подростков аналогичного возраста без анемического синдрома.

Результаты. Результаты оценки клинической симптоматики через 6 нед приема препарата показали, что у всех девушек с ЖДА отсутствовала бледность кожных покровов, был купирован астеноневротический синдром, отмечалась редукция проявлений эпителиального синдрома. Через 3 нед приема препарата уровень Нб оказался достоверно выше исходных данных ($119,02 \pm 1,27$ г/л по сравнению с $99,89 \pm 1,08$ г/л; $p < 0,001$), а через 6 нед приема препарата достиг возрастной нормы. Увеличение уровня гемоглобина за 6 нед приема препарата составило $21,16 \pm 0,99$ г/л. Через 6 нед применения препарата Фернистол-3 у пациентов с ЖДА отмечали положительную динамику уровня ферритина в сыворотке крови по сравнению с инициальным уровнем ($28,36 \pm 0,52$ нг/л против $10,02 \pm 0,28$ нг/л; $p < 0,001$). При применении препарата Ферсинол-3 побочных эффектов не отмечалось.

Заключение. Проведенные исследования установили высокую терапевтическую эффективность, хорошую переносимость и безопасность препарата Ферсинол-3, что дает основание широко его использовать для коррекции железодефицитных состояний у девочек в пубертатный период. Использование в педиатрической практике препарата Ферсинол-3 будет способствовать, наряду с восполнением дефицита железа, восстановлению баланса жизненно важных микроэлементов и витаминов, нормализуя физиологические процессы в различных органах и системах растущего организма.

Ключевые слова: железодефицитная анемия, девочки-подростки, гемоглобин, МСV, МСН, ферритин, эффективность терапии, Ферсинол-3.

Одним из основных направлений современной педиатрии является гебиатрия или подростковая медицина, изучающая процессы полового созревания, особенности периода роста и развития организма подростка, а также специфические заболевания пубертатного периода, для которых характерна полиморбидность, обусловленная мощной вегетативной, эндокринной и иммунной перестройкой организма на фоне физиологического ростового скачка, а также нарушениями психосоциальной адаптации. Физиологические особенности подросткового периода характеризуются выраженной нестабильностью эндокринной и вегетативной регуляции, эмоциональной лабильностью, низкой устойчивостью к физическим и психическим нагрузкам, снижению порога чувствительности к экологически обусловленным факторам. Именно в пубертатный период реализуются риски предрасположенности к развитию различных заболеваний, врожденная несостоятельность соединительной ткани (суставная гипермобильность, остеохондроз и пр.), формируются многочисленные транзиторные функциональные расстройства, в том числе гипоталамическая дисфункция, с широким клиническим континуумом (вегетососудистая дистония, метаболический синдром и пр.). Это, как правило, сочетается с наличием хронических очагов инфекции, склонностью к рекуррентному течению ОРВИ, функциональным гастроинтестинальным синдромам [2, 4, 5, 9–12, 21].

Следует отметить, что у детей в пубертатный период различные заболевания, в том числе рекуррентные респираторные инфекции, гастроинтестинальные заболевания, протекают в большинстве случаев на фоне витаминно-микроэлементных дефицитов (железа, цинка, витаминов группы В), отягчающих клинические проявления заболеваний.

В частности, витамин В₁ (тиамин) улучшает обмен жиров, белков и углеводов; участвует в синтезе ацетилхолина – переносчика нервных импульсов, улучшает функциональные способности кардиомиоцитов. Его недостаток вызывает головную боль, расстройства памяти, раздражительность; появляется боль в области сердца, тахикардия, возникают гастроинтестинальные жалобы. Витамин В₁ в комплексе с другими витаминами группы В и аскорбиновой кислотой необходим для полноценного кроветворения, процессов метаболизма железа в организме, формирования иммунного ответа, нормального роста.

Витамин В₂ (рибофлавин) принимает участие в энергетических процессах, способствует сохранению остроты зрения, улучшает регенерацию кожи и слизистых оболочек, способствует увеличению роста и массы тела.

Витамин В₆ (пиридоксина гидрохлорид) принимает участие в процессах кроветворения и белковом обмене, является необходимым компонентом различных метаболических цепочек в организме, в частности, его метаболиты катализируют декарбоксилирование и трансаминирование аминокислот. Дефицит витамина В₆ потенцирует развитие железодефицитной анемии, приводит к снижению иммунитета (функциональной недостаточности Т-лимфоцитов, уменьшению их абсолютного количества), нарушению функционирования ЦНС.

Фолиевая кислота (Витамин В₉) играет ключевую роль в процессах деления клетки, участвует в белковом обмене, синтезе аминокислот, холина. Участие в пуриновом обмене определяет ее значение для нормального роста, развития и пролиферации тканей, в частности для процессов кроветворения и эмбриогенеза. Ткани с высокой степенью пролиферации, такие, как костный мозг, слизистая оболочка кишечника, характеризуются высокой потребностью в фолиевой кислоте.

Действие фолиевой кислоты усиливает Витамин С (аскорбиновая кислота), превращая ее в активную форму – тетрагидрофолиевую кислоту. Витамин С принимает участие в синтезе коллагена, укрепляет стенки сосудов. Вследствие снижения содержания аскорбиновой кислоты в желудке нарушается процесс всасывания и усвоения железа, повышается уровень интрагастрального рН при различных вариантах *Helicobacter pylori* – ассоциированного гастрита. Нарушенный при гипохлоргидрии процесс окисления железа улучшается в присутствии аскорбиновой кислоты, которая образует комплексы железа, хорошо растворимые в кислой среде желудка и продолжает поддерживать их растворимость даже в щелочной среде тонкого кишечника [3, 10, 12, 13].

Дефицит витаминов и микроэлементов, в частности цинка, повышает риск развития у подростков вторичных, чаще – транзиторных, иммунодефицитных состояний. Известно, что цинк входит в состав более 300 железосодержащих ферментов, обеспечивающих в организме процессы кроветворения, регуляцию процесса деления клеток, синтез нуклеиновых кислот (ДНК и РНК), являясь необходимым элементом для метаболизма активно пролиферирующих тканей и принимая участие в поддержании защитного барьера кожных покровов и слизистых оболочек. Дефицит цинка сопровождается снижением общего количества лейкоцитов, относительного и абсолютного количества Т-лимфоцитов, их функциональной недостаточностью; наиболее страдает хелперный росток. Цинк играет ключевую роль в димеризации интерферона, в выработке и активности IL-2, в структуре которого выявлен цинкзависимый участок [3, 6, 7, 14, 19, 20]. Соли цинка ингибируют репликацию риновирусов, вируса полиомиелита, энтеровируса, вируса простого герпеса [1, 6, 7, 19, 20]. В период обострения воспалительного процесса в слизистой оболочке кишечника возникает повышенная потребность в цинке, происходит его мобилизация из кровяного русла для обеспечения процессов репарации и интенсивного обновления клеток кишечного эпителия [3, 6, 13]. Цинк предотвращает процессы перекисного окисления липидов, является мощным антиоксидантом [6, 7, 13].

Параллельно с нарушением витаминного баланса, в частности витаминов группы В и ряда микроминералов, у детей пубертатного возраста наблюдается повышенный риск развития железодефицитных состояний, обусловленный недостаточным поступлением железа с пищей (вегетарианство, элиминационные диеты для быстрого похудения), повышенными потребностями в железе ввиду ускоренных темпов роста, увеличения объема циркулирующей крови и нарастающей мышечной массы. У девочек это сочетается еще и с наступлением менархе и возникающим в период становления менструальной функции ПМК, обусловленным несовершенством рецепторного аппарата яичников и гормональной регуляции, повышенной физической активностью, наличием воспалительных заболеваний и в большинстве случаев сопровождающегося развитием анемии. Несоответствие между запасами железа в организме и потребностями в нем является главным фактором, способствующим развитию железодефицитной анемии (ЖДА) у подростков [2, 4, 5, 9–12].

Напряженность эндокринной системы в период полового созревания в первую очередь обусловлена гипоталамо-гипофизарной регуляцией равновесия системы щитовидной же-

лезы и половых гормонов. Уровень сывороточного железа у подростков зависит от баланса половых стероидов: андрогены в противовес эстрогенам способствуют активному эритропоэзу и всасыванию железа. По мнению ряда авторов, гиперэстрогения может быть причиной угнетения эффекта витамина В₆, участвующего в синтезе гемоглобина; у подростков с повышенным содержанием эстрогенов чаще отмечаются проявления геморрагического синдрома. Существует корреляционная связь между показателями обмена железа и гормонами щитовидной железы и надпочечников: дефицит железа при его нормальном поступлении выявляют у подростков с гипопункцией щитовидной железы, надпочечников и гипоталамо-гипофизарно-надпочечниковой системы [5, 8, 15, 16]. У девочек-подростков с ожирением чаще выявляют дефицит железа и отмечают нарушения менструальной функции (гиперполименорея, дисменорея) в связи с тем, что избыточная масса тела, являясь одним из проявлений гипоталамического синдрома, патогенетически связана с нарушением менструальной функции – происходит увеличение выработки жировой тканью эстрогенов, насыщенность организма которыми является одним из условий обильности и длительности менструаций [4, 5, 10, 12, 15–17].

Существует прямая корреляционная связь между интенсивностью обменных процессов железа и антропометрическими данными, уровнем гемоглобина и метаболитами плазмы крови (веществами с низкой и средней молекулярной массой), что дает основание считать показатели эритроидного роста периферической крови маркерами уровня метаболических и адаптационных процессов в растущем организме [6, 17].

В целом в генезе дефицита железа участвует ряд факторов, свойственных пубертатному периоду: ускоренные темпы развития, становление овариально-менструального цикла, эндокринные и метаболические дисфункции.

В формировании железодефицитных состояний определенный вклад вносят повышенные потери железа организмом подростков. Наряду с геморрагическими проявлениями для юных спортсменов актуальны потери железа с потом, мочой, а также вследствие гемолиза при большой физической нагрузке. У подростков с гипопункцией щитовидной железы, хроническими заболеваниями органов пищеварения и дыхательной системы потери железа с мочой в 5–7 раз превышают норму [4, 5, 10, 16].

Кроме того, для детей в пубертатный период характерны различные заболевания, сопровождающиеся повышенными потерями железа, – глистные и паразитарные инвазии, эрозивно-язвенные заболевания желудка и двенадцатиперстной кишки. Интенсивные процессы роста требуют активного включения ферментной системы органов пищеварения и адекватного состояния слизистой оболочки пищеварительного тракта (ПТ). Поражения органов пищеварения у подростков, как правило, сопровождаются нарушением всасывания эссенциальных микроэлементов и расстройствами моторики (дискинезии желчевыводящих путей, рефлюксы и т.д.).

К нарушениям процессов всасывания железа приводят хронические заболевания кишечника, прием энтеросорбентов и увлечение подростков напитками типа пепси. У подростков с воспалительными заболеваниями кишечника (язвенным колитом, болезнью Крона) часто комбинируются анемия, обусловленная хроническим заболеванием, и ЖДА. Одним из ключевых звеньев в патогенезе анемии при хроническом заболевании является гиперпродукция провоспалительных цитокинов, в частности ФНО- α , IL-1, IL-6, IL-10, -интерферона, что усиливает процессы апоптоза и свободнорадикальные реакции, обуславливает угнетение синтеза эритропоэтина, а также снижение его эффективности, на-

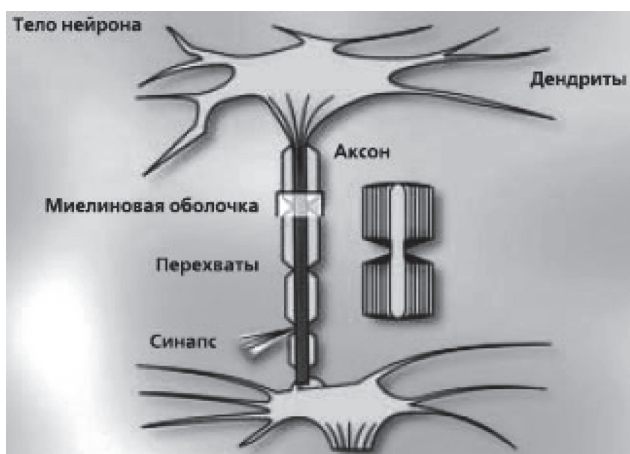

Рис. 1. Нейрон и синапс. Нарушение целостности миелиновой оболочки

правленной на усиление созревания и пролиферации клеток предшественников эритроидного ряда [2, 4, 5, 8, 10, 15, 17].

Проявления дефицита железа могут регрессировать при дозревании организма подростка и нормализации менструальной функции, но вовлеченность в эту дисфункцию ПТ, как правило, тормозит коррекцию. Чаще это состояние сопровождает женщину в репродуктивном периоде жизни. По данным Всемирной организации здравоохранения (World Health Organization, WHO) [21, 24], ЖДА отмечается в этот период у каждой третьей женщины. Выявленное преобладание частоты встречаемости ЖДА у детей молодых первородящих женщин выводит на первый план необходимость контроля созревания репродуктивной функции у девочек-подростков и своевременной профилактики ее нарушений.

В случае нерешенной проблемы в подростковый период дефицит железа в репродуктивном возрасте может оказывать неблагоприятное влияние на течение гестационного процесса, родов, состояние плода и новорожденного у будущей мамы, обуславливать задержку развития или гипоксию плода вследствие формирования плацентарной недостаточности. Дефицит железа у матери во время беременности влияет на рост и развитие мозга ребенка, вызывает серьезные отклонения в развитии иммунной системы, в неонатальный период обуславливает высокий риск инфекционных заболеваний. В период новорожденности может наблюдаться большая потеря массы тела и более медленное ее восстановление, запоздалое отпадение пуповинного отростка и отсроченная эпителизация пупочной ранки, а также длительное течение физиологической желтухи. Доказано, что недостаток железа у женщины во время беременности и лактации приводит к снижению миелинизации нервных клеток у детей. При нарушении целостности миелиновой оболочки нарушается процесс прохождения импульсов и функции нервной клетки (рис. 1). В результате возникают психические отклонения, которые могут быть необратимы [4, 5, 9, 12, 17, 22, 25].

Таким образом, использование комплексного подхода к терапии ЖДА у девочек-подростков позволяет купировать ее симптомы и грамотно выстроить профилактику этого заболевания у взрослых женщин, что улучшит качество жизни, физическое и репродуктивное здоровье и, в конечном итоге, повлияет на здоровье будущих поколений.

Актуальность проблемы железодефицитных состояний, особенно в подростковом возрасте, выходит за рамки анемий. Известна роль железа в обеспечении процессов деления клетки, биосинтетических процессов (в том числе и синтез ДНК), метаболизма БАС (катехоламинов, коллагена, тирозина и др.), энергетического обмена (более половины ферментов или

кофакторов цикла Кребса содержат Fe или функционируют в его присутствии). Нормальный уровень Fe в организме способствует полноценному функционированию факторов неспецифической защиты, клеточного, гуморального и местного иммунитета, фагоцитозу, активности естественных киллеров и бактерицидной способности сыворотки, а также синтезу пропердина, комплемента, лизоцима, интерферона, IgA; процессам тканевого дыхания (в частности митохондриальному дыханию); формированию D2-подобных рецепторов в клетках мозговой ткани. Низкий уровень железа нарушает процессы функционирования нейронов, синтезирующих дофамин.

Но наиболее значимой функцией железа в организме является участие в связывании, транспорте и депонировании кислорода гемоглобином и миоглобином. И в случае его дефицита у подростков развивается ЖДА, которая сопровождается изменениями параметров метаболизма железа, уменьшением концентрации гемоглобина в эритроцитах, количественными и качественными их изменениями, а также клиническими проявлениями гемической гипоксии, обусловленной кислородным голоданием тканей и снижением количества вырабатываемой энергии, сидеропении, связанной со снижением активности железосодержащих тканевых ферментов, в частности цитохромов, а также проявлениями метаболической интоксикации, обусловленной выбросом ряда биологически активных веществ – гистамина, серотонина, гепарина, пептидных гормонов [2, 4, 5, 9, 10, 12, 15–17].

Длительный дефицит железа приводит к снижению эффективности эритропоэза, нарушению дифференцировки эритроидных клеток, снижению гемоглобинообразования. В результате развивается тканевая гипоксия, нарушаются функциональные возможности наиболее чувствительных к дефициту железа органов и систем – ЦНС, сердечно-сосудистой системы, клеток и тканей с высокой степенью регенерации. Длительный латентный дефицит железа (ЛДЖ), как и сама ЖДА, приводит к задержке физического, нервно-психического и полового развития. Эти состояния вызывают у подростков изменения в эмоциональной сфере, дискоординируют работу эндокринных желез и нервной системы, ухудшают работу ПТ и сердечно-сосудистой системы. В результате длительной гемической гипоксемии на фоне угнетения активности ферментов тканевого дыхания прогрессируют дистрофические процессы в тканях. Возникают иммунологические изменения, в частности снижается содержание IL-1 и IL-2; угнетается продукция α -интерферонов; возникает незавершенность фагоцитоза; отмечаются сдвиги в гуморальном звене иммунитета в виде изменений уровня иммуноглобулинов – IgA, IgM и IgG [4, 5, 8–15, 17].

В связи с этим при железодефицитных состояниях у девочек-подростков отмечаются нарушения иммунного гомеостаза, снижение дезинтоксикационной функции печени, вторичные нарушения плазменного и сосудисто-тромбоцитарного звеньев гемостаза, недостаточность функции цитовидной железы, надпочечников, снижение синтеза простагландина E и витаминов, активация перекисного окисления липидов. Дефицит железа способствует возникновению когнитивных нарушений, провоцирует формирование синдрома хронической усталости, приводит к нарушениям адаптационно-приспособительных реакций организма в целом [4, 5, 10, 12, 15].

В связи с негативными последствиями длительного существующего дефицита железа в организме ребенка ВОЗ придает проблеме железодефицитных состояний у детей глобальное значение, отдавая приоритеты разработке оптимальной тактики лечения и профилактики. При этом акцент сделан на комплексных подходах к лечению и профилактике железодефицита, необходимости коррекции микроэлементо-витаминового (витамино-минерального) баланса, особенно у детей в критические периоды роста и развития [18, 21, 23, 24].

Таблица 1

Степень тяжести анемии (WHO [39])

Степень анемии	Содержание Hb, г/л
0	Более или равно 110
1 (легкая)	95–109
2 (умеренная)	80–94
3 (тяжелая)	65–79
4 (жизнеопасная)	Менее 65,0

Для успешного лечения ЖДА необходимо, во-первых, установить и, по возможности, ликвидировать непосредственную причину ее развития, а во-вторых, восполнить дефицит железа лекарственными железосодержащими препаратами, обогащенными, учитывая особенности генеза анемий у подростков, витаминами и микроэлементами.

Лечение железосодержащими препаратами длительное и должно быть направлено не только на нормализацию уровня гемоглобина, но и на восполнение тканевых запасов железа, что может занять от 3 до 6 мес.

Поскольку одной из основных причин развития дефицита железа у подростков является алиментарный фактор, необходимо осуществить коррекцию пищевого рациона и в первую очередь обогатить рацион продуктами, содержащими гемовое железо (мясо и рыба), с учетом факторов, усиливающих или, напротив, ухудшающих биодоступность железа [2, 4, 5, 9, 10, 12].

Цель исследования: изучение эффективности коррекции ЖДА у девочек-подростков препаратом Ферсинол-3, представляющим уникальный терапевтический комплекс железа сульфата, цинка сульфата, витаминов группы В₁, В₂, В₆, В₉, С и РР.

МАТЕРИАЛЫ И МЕТОДЫ

Под амбулаторным наблюдением находились 62 пациентки в возрасте 12–17 лет с диагнозом ЖДА (основная группа). Диагноз устанавливали на основании результатов клинических (наличие анемических и сидеропенических синдромов) и лабораторных методов исследования. Критерием наличия ЖДА у девочек старше 12 лет является снижение уровня Hb менее 120 г/л, уменьшение среднего объема эритроцитов (MCV; норма 80–100 фл) – микроцитоз; уменьшение среднего содержания Hb в эритроцитах (MCH; норма 26–34 пг) – гипохромия [24].

Контрольную группу составили 30 девочек-подростков аналогичного возраста без анемического синдрома (гемоглобин – 123,8±0,97; p<0,001).

Исследование периферической крови у девочек-подростков основной и контрольной групп проводили с использованием гемоанализатора «SERONO-190 plus». Количество эритроцитов определяли анализатором методом импеданса, содержание гемоглобина – спектрофотометрически в форме цианметгемоглобина. Уровень ферритина определяли иммуноферментным методом ELISA.

Статистическую обработку полученных результатов осуществлялась с помощью программного пакета SPSS 18. Данные представлены как среднее ± стандартная ошибка среднего.

В качестве противоанемического препарата был использован препарат Ферсинол-3, производство компании «World Medicine», который включает органические соединения железа сульфата и цинка сульфата, а также комплекс витаминов. В 1 капсуле препарата содержится уникальная комбинация необходимых веществ, включающая 150 мг железа сульфата (соответствует 50 мг Fe II), 110 мг цинка сульфат (соответствует 25 мг Zn), 2 мг витамина В₁ (тиамина мононитрат), 2 мг витамина В₂ (рибофлавин), 1 мг витамин В₆ (пиридоксина гидрохлорид), 0,5 мг фолиевой кислоты (витамин В₉), 50 мг аскорбиновой кислоты (витамин С) и 10 мг витамина РР (никотинамид).

Продолжительность терапии препаратом Ферсинол-3 составила 6 нед в дозе по 1–2 капсулы 2 раза в день. Лечение осуществлялось в режиме монотерапии.

Оценивали эффективность препарата (динамика клинико-лабораторных данных), а также его переносимость. Клинический и лабораторный контроль в динамике проводили до начала терапии (0 нед), через 3 и 6 нед после начала приема препарата в следующем объеме:

- 1) общий осмотр, оценка жалоб и возможных побочных эффектов лечения;
- 2) общий анализ крови, включающий уровень гемоглобина, эритроцитов, MCV, MCH;
- 3) биохимический анализ крови с определением уровня ферритина.

РЕЗУЛЬТАТЫ ИССЛЕДОВАНИЯ И ИХ ОБСУЖДЕНИЕ

Обследовано 62 пациентки в возрасте 12–17 лет с подтвержденным диагнозом ЖДА, возникшей вследствие алиментарной недостаточности железа у 48 (77,4%) девушек, а также вследствие аномальных маточных кровотечений ювенильного возраста у 14 (22,6%) девушек. Заболевания желудка и кишечника отмечали у 22 (27,4%) пациенток.

Тяжесть анемии оценивали в соответствии с рекомендациями экспертов ВОЗ (табл. 1). Наиболее информативным тестом в практике педиатра, позволяющим диагностировать ЖДА у девочек-подростков старше 12 лет, является снижение содержания Hb менее 120 г/л [18, 21].

В основной группе обследованных у 46 из 62 девочек-подростков уровень Hb колебался в диапазоне от 95 до 109 г/л, у 14 – от 80 до 94 г/л и у 2 – от 65 до 80 г/л. Следовательно, в основной группе у 74,2% обследованных диагностирована анемия легкой степени тяжести, у 22,6% – анемия умеренной степени тяжести и у 3,2% – анемия тяжелой степени. Средняя величина инициального уровня содержания Hb в группе девочек-подростков с ЖДА оказалась достоверно ниже данных, полученных в контрольной группе (99,89±1,08 г/л против 123,83±0,97 г/л; p<0,001) (табл. 2).

Таблица 2

Показатели периферической крови у лиц основной и контрольной групп

Показатель	Контрольная группа, n=30	Основная группа, n=62		
		0 нед	Через 3 нед	Через 6 нед
Эритроциты, ×10 ¹² /л	4,32±0,05	3,98±0,03*	4,16±0,02	4,28±0,02
Гемоглобин, г/л	123,83±0,97	99,89±1,08*	119,02±1,27**	121,05±0,57
MCV, фл	92,37±0,97	69,66±0,3*	76,53±0,28	84,69±0,34**
MCH, пг	33,03±1,64	22,59±0,13*	23,03±0,07	28,23±0,06**

Примечания: MCV (mean corpuscular volume) – средний размер эритроцита; MCH (mean corpuscular hemoglobin) – среднее содержание гемоглобина в отдельном эритроците; результаты представлены как среднее ± стандартная ошибка среднего; * – p<0,001 по сравнению с показателями в контрольной группе; ** – p<0,001 по сравнению с инициальными показателями (0 нед)

Гипохромный характер анемии является наиболее важным диагностическим признаком ЖДА. У обследованных девушек основной группы выявлены микроцитоз и гипохромия эритроцитов: MCV – $69,66 \pm 0,3$ фл и MCH – $22,59 \pm 0,13$ пг, что достоверно ниже, чем в контроле ($p < 0,001$) (см. табл. 2).

Оценивая результаты лечения препаратом Ферсинол-3, мы в первую очередь обращали внимание на жалобы пациенток.

Инициально у всех обследованных девушек с ЖДА в клинической симптоматике доминировал анемический симптомокомплекс с бледностью кожных покровов и видимых слизистых оболочек (наблюдался в 100% случаев). Для детей с ЖДА был также характерен эпителиальный синдром, в частности, сухость кожных покровов, гиперкератоз кожи локтей и голеней, тусклость волос, ломкость ногтей, которые были отмечены соответственно в 22,6%, 12,9%, 24,1%, 14,5% случаев. Астеноневротический синдром диагностирован у 77,4% девочек основной группы и проявлялся быстрой утомляемостью, снижением аппетита, раздражительностью, возбудимостью, неустойчивым эмоциональным статусом.

Результаты оценки клинической симптоматики через 6 нед приема препарата свидетельствовали, что у всех девочек с ЖДА отсутствовала бледность кожных покровов, был купирован астеноневротический синдром; после проведенной терапии улучшалась память, повышалась работоспособность. У большинства обследованных отмечали редукцию проявлений эпителиального синдрома, наблюдали улучшение состояния кожи и ногтей, уменьшение отчетливой синевы склер.

Через 3 нед приема препарата уровень Hb оказался достоверно выше исходных данных ($119,02 \pm 1,27$ г/л против $99,89 \pm 1,08$ г/л, $p < 0,001$), а через 6 нед приема препарата достиг возрастной нормы. Повышение уровня гемоглобина за 6 нед составило $21,16 \pm 0,99$ г/л (см. табл. 2, рис. 2).

Величина показателя MCV, отражающая величину количества эритроцитов, после 3 и 6 нед приема препарата Ферсинол-3 оказалась выше исходных данных – соответственно $76,53 \pm 0,28$ фл и $69,66 \pm 0,3$ фл, $p < 0,001$; $84,69 \pm 0,34$ фл и $69,66 \pm 0,3$ фл, $p < 0,001$ (см. табл. 2).

Среднее содержание Hb в эритроците (показатель MCH) через 3 и 6 нед приема препарата достоверно повысилось по сравнению с исходными данными, однако не достигло аналогичного показателя в контрольной группе ($27,03 \pm 0,07$ пг против $22,59 \pm 0,13$ пг; $p < 0,001$ через 3 нед приема и $28,23 \pm 0,076$ пг против $22,59 \pm 0,13$ пг; $p < 0,001$) (см. табл. 2).

Важным диагностическим тестом дефицита железа является содержание в сыворотке крови ферритина – железосодержащего белка, уровень которого отражает величину запасов железа в тканевом депо организма. Снижение уровня ферритина является наиболее чувствительным и специфичным лабораторным признаком дефицита железа [17, 24]. Критерием ЖДА является снижение уровня ферритина менее 12–15 нг/л.

У обследованных пациенток основной группы концентрация ферритина оказалась значительно ниже, чем в контрольной группе ($10,02 \pm 0,28$ нг/л против $33,75 \pm 0,40$ нг/л; $p < 0,001$). Через 6 нед приема препарата Фернистол-3 у пациенток с ЖДА отмечалась положительная динамика уровня ферритина в сыворотке крови по сравнению с начальным уровнем ($28,36 \pm 0,52$ нг/л против $10,02 \pm 0,28$ нг/л; $p < 0,001$) (рис. 3).

Препараты железа различаются не только по их биодоступности, эффективности, но и частоте возникновения побочных эффектов. Побочные эффекты (с наибольшей частотой тошнота, боль в эпигастриальной области, запоры) обусловлены контактом большого количества железа со слизистой оболочкой желудка [26]. При применении препарата

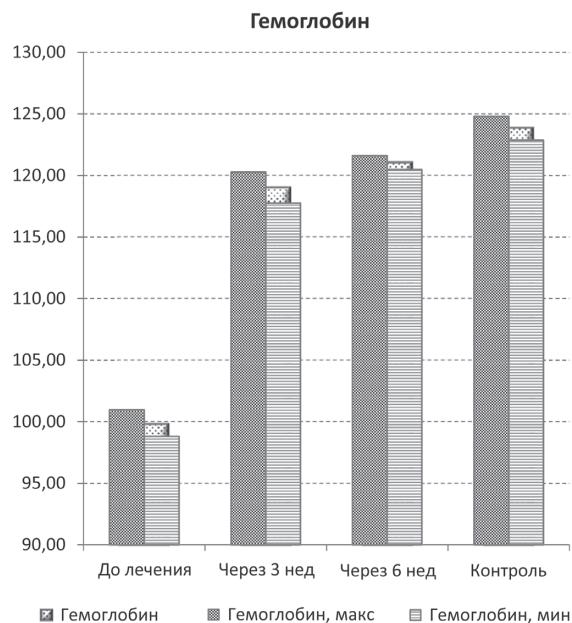


Рис. 2. Уровень гемоглобина в контрольной группе и у пациенток с ЖДА до начала лечения, через 3 и 6 нед терапии препаратом Ферсинол-3, г/л

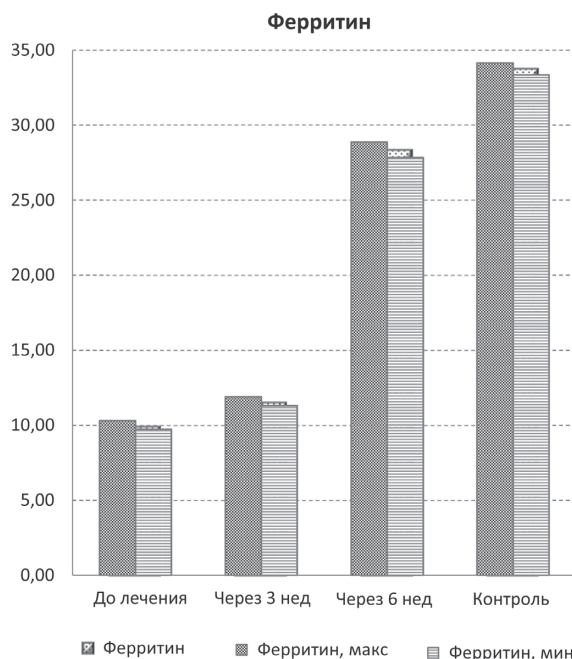


Рис. 3. Содержание ферритина сыворотки крови в контрольной группе и у пациенток с ЖДА до начала лечения, через 3 и 6 нед терапии препаратом Ферсинол-3, нг/л

Ферсинол-3 подобных побочных эффектов не выявлено. Все пациенты отмечали хорошую переносимость препарата.

Таким образом, проведенные исследования показали высокую терапевтическую эффективность, хорошую переносимость и безопасность препарата Ферсинол-3, что дает основание широко его использовать для коррекции железодефицитных состояний у девочек в пубертатный период.

ВЫВОДЫ

1. Железодефицитные состояния у девочек в пубертатный период являются актуальной проблемой в педиатрической практике. Для верификации диагноза необходимо комплексно оценивать гематологические и феррокинетиические показатели.

2. Для лечения и профилактики железодефицитной анемии у девочек-подростков в условиях анемической гипоксии, сидеропении и метаболической интоксикации патогенетически обоснованным является назначение препаратов железа, в состав которых в качестве дополнительных компонентов включены витаминно-минеральные комплексы. К таким препаратам относится Ферсинол-3.

Сучасний погляд на проблему залізодефіцитних станів у дівчаток у пубертатний період

О.В. Кучер

Залізодефіцитні стани є однією з актуальних проблем підліткового віку. У генезі дефіциту заліза бере участь низка факторів, властивих пубертатному періоду: прискорені темпи розвитку, становлення оваріально-менструального циклу, ендокринні та метаболічні дисфункції. Тривалий дефіцит заліза призводить до зниження ефективності еритропоезу, порушення диференціювання еритроїдних клітин, зниження гемоглобіноутворення. У разі невирішеної проблеми у дівчаток у підлітковому віці дефіцит заліза у репродуктивний період може надавати негативний вплив на перебіг гестаційного процесу, пологів, стан плода та новонародженого у майбутньої мами. Актуальним є комплексний підхід до лікування і профілактики залізодефіцитних станів у дівчаток-підлітків, використання залізовмісних препаратів, збагачених вітамінами і мікроелементами.

Мета дослідження: вивчення ефективності корекції залізодефіцитної анемії (ЗДА) у дівчаток-підлітків препаратом Ферсинол-3, що представляє унікальний терапевтичний комплекс сульфату заліза, сульфату цинку, вітамінів групи В₁, В₂, В₆, В₉, С і РР.

Матеріали та методи. Під амбулаторним наглядом перебували 62 пацієнтки віком 12–17 років з діагнозом ЗДА (основна група). Діагноз встановлювали на підставі результатів клінічних (нааянність анемічного і сидеропенічного синдромів) та лабораторних методів дослідження. У контрольну групу увійшли 30 дівчаток-підлітків аналогічного віку без анемічного синдрому.

Результати. Результати оцінювання клінічної симптоматики через 6 тиж вживання препарату Ферсинол-3 засвідчили, що у всіх дівчат із ЗДА була відсутня блідість шкірних покривів, куповано астенонервотичний синдром, відзначали редукцію проявів епітеліального синдрому. Через 3 тиж вживання препарату рівень гемоглобіну виявився вірогідно вище вихідних даних (119,02±1,27 г/л, порівняно з 99,89±1,08 г/л; $p < 0,001$), а через 6 тиж вживання препарату досяг вікової норми. Підвищення рівня гемоглобіну за 6 тиж вживання препарату становило 21,16±0,99 г/л. Через 6 тиж застосування препарату Ферсинол-3 у пацієнтів із ЗДА відзначали позитивну динаміку рівня феритину у сироватці крові порівняно з ініціальним рівнем (28,36±0,52 нг/л проти 10,02±0,28 нг/л; $p < 0,001$). Під час застосування препарату Ферсинол-3 побічних ефектів не відзначено.

Заключення. Проведені дослідження встановили високу терапевтичну ефективність, добру переносимість і безпеку препарату Ферсинол-3, що дає підставу широко його використовувати для корекції залізодефіцитних станів у дівчаток у пубертатний період. Використання у педиатричній практиці препарату Ферсинол-3 буде сприяти, разом із поповненням дефіциту заліза, відновленню балансу життєво-важливих мікроелементів і вітамінів, нормалізації фізіологічних процесів у різних органах і системах організму, що росте.

Ключові слова: залізодефіцитна анемія, дівчатка-підлітки, гемоглобін, MCV, MCH, феритин, ефективність терапії, Ферсинол-3.

3. Учитывая особенности периода роста и развития организма подростка, а также специфические заболевания пубертатного возраста, использование в педиатрической практике препарата Ферсинол-3 будет способствовать, наряду с восполнением дефицита железа, восстановлению баланса жизненно важных микроэлементов и витаминов, нормализации физиологических процессов в различных органах и системах растущего организма. Перспективным является применение препарата Ферсинол-3 у девочек-подростков в периоде становления менструального цикла.

4. Изучение синдромологии дефицита железа, цинка, витаминов группы В и других важнейших витаминно-минеральных компонентов позволит оптимизировать лечебную тактику при различных заболеваниях в педиатрической практике.

Modern view on the problem of iron deficiency in girls at pubertal age

E.V. Kucher

Iron deficiency is one of the most urgent problems of adolescence. In the genesis of iron deficiency, a number of factors characteristic of the pubertal period are involved: accelerated rates of development, the formation of the ovarian-menstrual cycle, endocrine and metabolic dysfunctions. Prolonged iron deficiency to a decrease in the effectiveness of erythropoiesis, a violation of the differentiation of erythroid cells. In the case of an unresolved problem in girls in adolescence, iron deficiency in the reproductive period may have an adverse effect on the course of the gestational process, delivery, fetus and newborn condition in the future mother. The complex approach to the treatment and prevention of iron deficiency conditions in adolescent girls, the use of iron-containing preparations enriched with vitamins and microelements is topical.

The objective: to study the effectiveness of correction of iron deficiency anemia in adolescent girls with the drug Fursinol-3, which represents a unique therapeutic complex of ferrous sulfate, zinc sulfate, vitamins of group B₁, B₂, B₆, B₉, C and PP.

Materials and methods. Under outpatient observation, 62 patients aged 12–17 years were diagnosed with iron deficiency anemia (main group). The diagnosis was established on the basis of clinical (the presence of anemic and sideropenic syndromes) and laboratory research methods. The control group consisted of 30 teenage girls of similar age without anemic syndrome.

Results. Results of clinical symptomatology evaluation after 6 weeks of drug administration showed that all women with IDA had no skin pallor, asthenoneurotic syndrome was curative, and epithelial syndrome was reduced. After 3 weeks of taking the drug, the Hb level was significantly higher than the baseline data (119,02±1,27 g/L compared to 99,89±1,08 g/L; $p < 0,001$), and after 6 weeks of administration the drug reached the age norms. The increase in hemoglobin for 6 weeks of taking the drug was 21,16±0,99 g/L. After 6 weeks of administration of the Fersinol-3 preparation, patients with IDA showed a positive dynamics of serum ferritin level in comparison with the initial level (28,36±0,52 g/L versus 10,02±0,28 g/L; $p < 0,001$). When using the drug "Fursinol-3" no side effects were noted. All patients noted good tolerability of the drug.

Conclusions. The conducted studies showed high therapeutic effectiveness, good tolerability and safety of the drug Fersinol-3, which gives reason to use it widely for correcting iron deficiency states in girls of pubertal age. The use of the drug Fersinol-3 in pediatric practice will promote along with iron deficiency, restoration of the balance of vitally important microelements and vitamins, contributing to the normalization of physiological processes in various organs and systems of a growing organism.

Key words: iron-deficiency anemia, teenage girls, hemoglobin, MCV, MCH, ferritin, efficacy of therapy, Fersinol-3.

Сведения об авторе

Кучер Елена Владимировна – Кафедра гематологии и трансфузиологии Национальной медицинской академии последипломного образования имени П. Л. Шупника, г.Киев, ул. Дорогожицкая, 9. E-mail: kucherolenavol@gmail.com

СПИСОК ЛИТЕРАТУРЫ

1. Абатуров А.Е. Микроэлементный баланс и противоионфекционная защита у детей / А.Е. Абатуров // *Здоровье ребенка*. – 2008. – № 1. – С. 47–49.
2. Анемии у детей: диагностика, дифференциальная диагностика и лечение / Под ред. А.Г. Румянцев и Ю.Н. Токарева. – 2-е изд. доп. и перераб. – М.: МАКС Пресс, 2004. – 216 с.
3. Бережной В.В. Комплексные подходы в терапии дефицита железа, цинка, витаминов группы В у детей школьного возраста / В.В. Бережной, В.В. Корнева // *Современная педиатрия*. – 2016. – № 3 (75). – С. 45–53.
4. Видибрець С.В., Гайдуюка С.М., Чернوبرова О.І. Залізодофіцитна анемія: навч.-метод. посіб. – Вінниця, Бориспіль: Меркьюрі, 2012. – 237 с.
5. Дефицит железа у детей и подростков / Учебное пособие для системы послевузовского профессионального образования врачей-педиатров. – М., 2006.
6. Коржинський Ю.С. Роль цинку в нормі та при патології / Ю.С. Коржинський, А.Е. Лісний // *Здоров'я дитини*. – 2009. – № 1 (16). – С. 52–57.
7. Марушко Ю.В. Мікроелементи та стан імунітету у дітей / Ю.В. Марушко // *Актуальна інфектологія*. – 2013. – № 1 (1). – С. 24–27.
8. Павлов А.Д. Эритропоз, эритропозитин, железо. – М., ГЭОТАР-МЕД, 2011. – 304 с.
9. Папаян А.В., Жукова Л.Ю. Анемии у детей: Руководство для врачей. СПб.: Питер, 2001. – 384 с.
10. Педіатрія: Національний підручник: у 2 т. / за ред. проф. В.В. Бережного. – К., 2013. – Т. 1. – С. 872–894.
11. Румянцев А.Г. Детская гематология: практическое руководство. – М., ГЭОТАР-МЕД, 2015. – 658 с.
12. Румянцев А.Г. Железодефицитные состояния: причины развития, диагностика и лечение / А.Г. Румянцев, И.С. Тарасова, В.М. Чернов // *Медицинский научн. и уч.-метод. журн.* – 2006. – № 34. – С. 3–26.
13. Студеникин В.М. Витаминно-минеральные комплексы для детей: инструмент нейродиетологии / В.М. Студеникин, В.И. Шелковский // *Педиатрия*. – 2008. – Т. 87, № 6. – С. 105–109.
14. Торшин И.Ю. Систематический анализ молекулярных механизмов воздействия железа, меди, марганца в патогенезе железодефицитной анемии / И.Ю. Торшин, О.А. Громова, А.К. Хаджидис // *Клиническая фармакол.* – 2010. – № 3. – С. 32–36.
15. Andrews N.C. Disorders of iron metabolism. *N Engl J Med.*, 1999; vol. 341:pp. 1986–1995.
16. Andrews N.C., Schmidt P.I. Iron homeostasis. *Annu Rev Physiol*, 2007; vol.69: 69–85.
17. Besarab A., Horl WH., Silverberg D. Iron Metabolism, Iron Deficiency, Thrombocytosis, and the Cardiorenal Anemia Syndrome. *The Oncologist*, 2009; 14 (suppl 1): 22–33.
18. De Maeyer E.M., Dallman P., Gurney J.M. et al. Preventing and controlling iron deficiency anaemia through primary health care. A guide for health administrators and programme managers. World Health Organization, Geneva, Switzerland, 1990: 58 p.
19. Fraker P.J. The dynamic link between the integrity of the immune system and zinc status. *J. Nutr.*, 2000; Vol. 130: 1399–1406.
20. Ibs K. Zinc-Altered immune function. *J. Nutr.*, 2003; № 133: 1452–1456.
21. Iron Deficiency Anaemia. Assessment, Prevention and Control. A guide for programme managers. World Health Organization, Geneva, Switzerland, 2001: 114 p.
22. Rao R., Georgieff M.K. (2002) Perinatal aspects of iron metabolism. *Acta Paediatr Suppl.*, vol.91, pp. 124–129.
23. Recommendations to prevent and control iron deficiency with of the International Nutritional Anemia Consultative Group (INACG), WHO and UNICEF (2004), Geneva, p. 88.
24. World Health Organization [Internet]. Geneva: World Health Organization; 2011 [cited 2017 Feb 02]. Haemoglobin concentrations for the diagnosis of anaemia and assessment of severity. Available from: www.who.int/vmnis/indicators/haemoglobin.pdf.
25. Ziaei S., Hatefnia E., Togeh G. Iron status in newborns born to iron deficient mothers. *Iran J. Med. Sci.*, 2003; vol.28:62–64.
26. Zhu A., Kaneshiro M., Kaunitz J.D. Evaluation and Treatment of Iron Deficiency Anemia: A Gastroenterological Perspective. *Dig Dis Sci.* 2010; 55(№3): 548–559.